

Periphere Nerven Chirurgie

Nervenläsion

Trauma

Kompressionssyndrome

J. Huracek, RSE 4. Feb. 03, update El-Masri Sept. 07

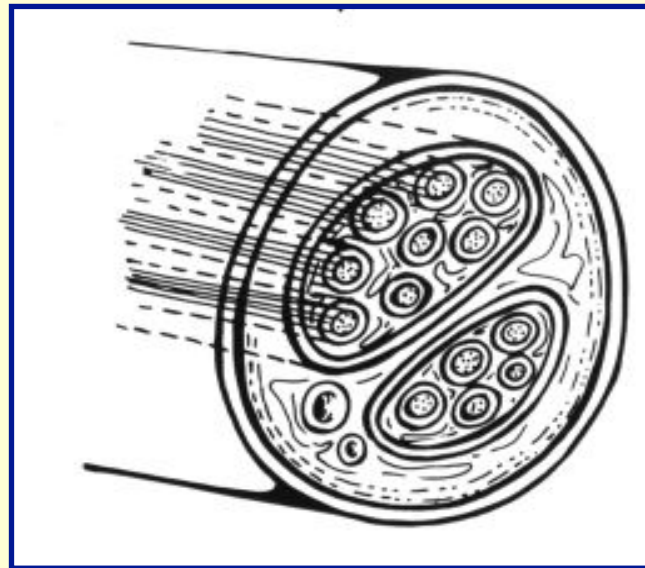
Nervenläsion - Klassifikation

SUNDERLAND (1978)

-

SEDDON (1975)

GRAD I
Leitungsblock



NEURAPRAXIE

Nervenläsion - Klassifikation

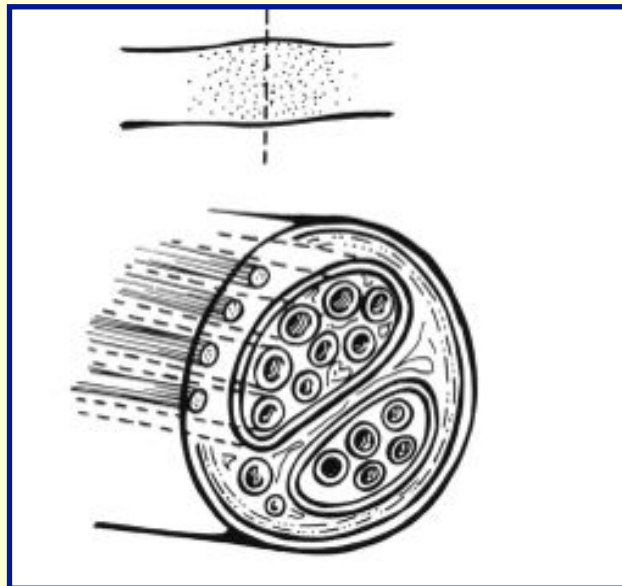
SUNDERLAND (1978)

-

SEDDON (1975)

GRAD II Axonläsion

Axondegeneration,
Schwann'sche
Scheiden intakt



Axonotmesis

Nervenläsion - Klassifikation

SUNDERLAND (1978)

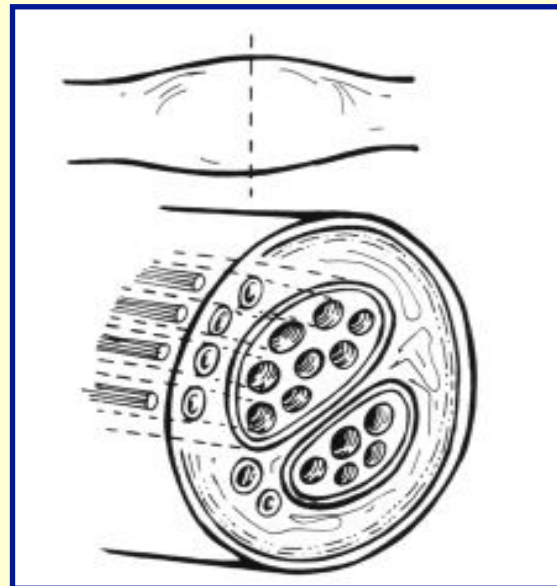
-

SEDDON (1975)

GRAD III

neurotubuläre Läsion

Axon und
Schwann'sche
Scheiden zerstört,
Waller'sche
Degeneration



-

Nervenläsion - Klassifikation

SUNDERLAND (1978)

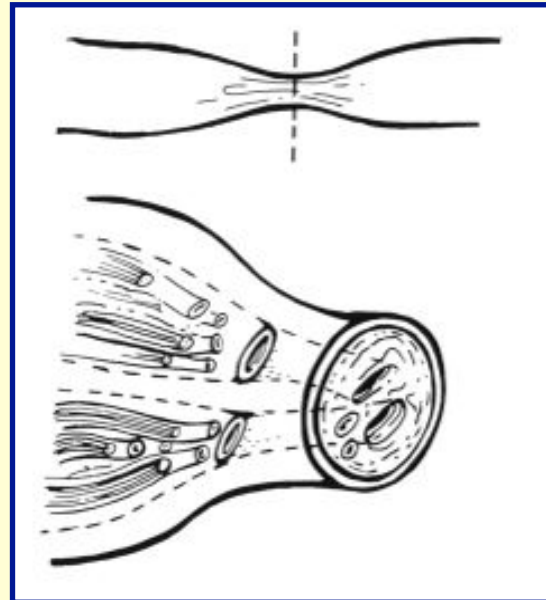
-

SEDDON (1975)

GRAD IV

**Perineurale
Ruptur**

Epineurium intakt



-

Nervenläsion - Klassifikation

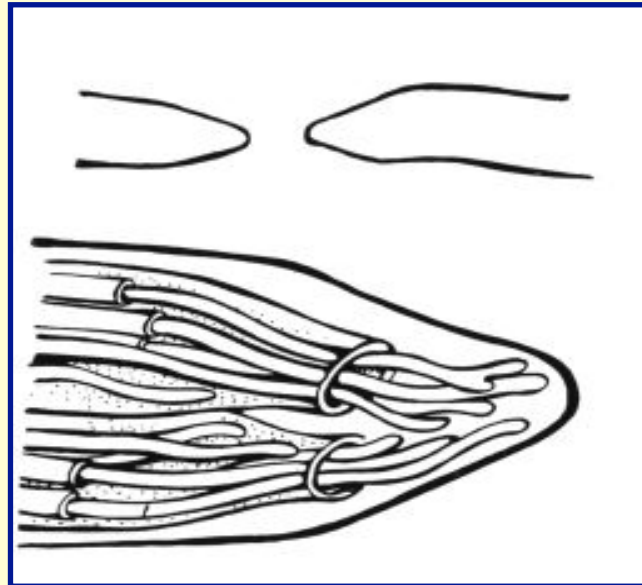
SUNDERLAND (1978)

-

SEDDON (1975)

GRAD V
Epineurale
Ruptur

komplette
Transsektion



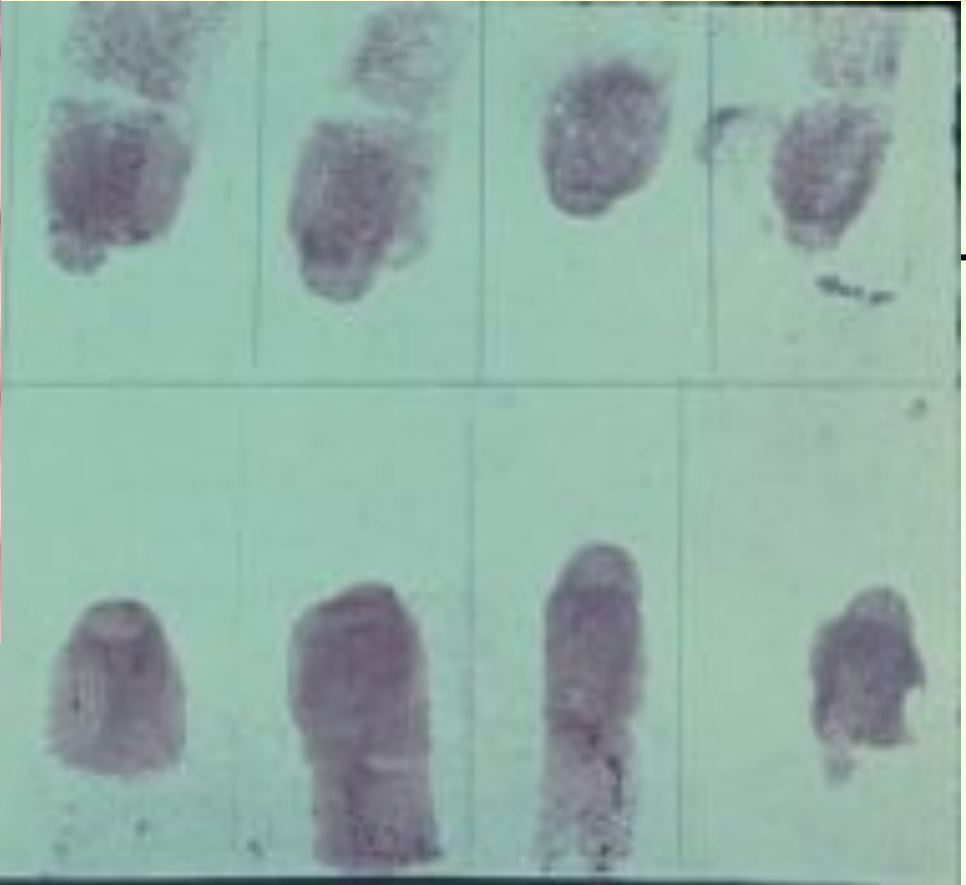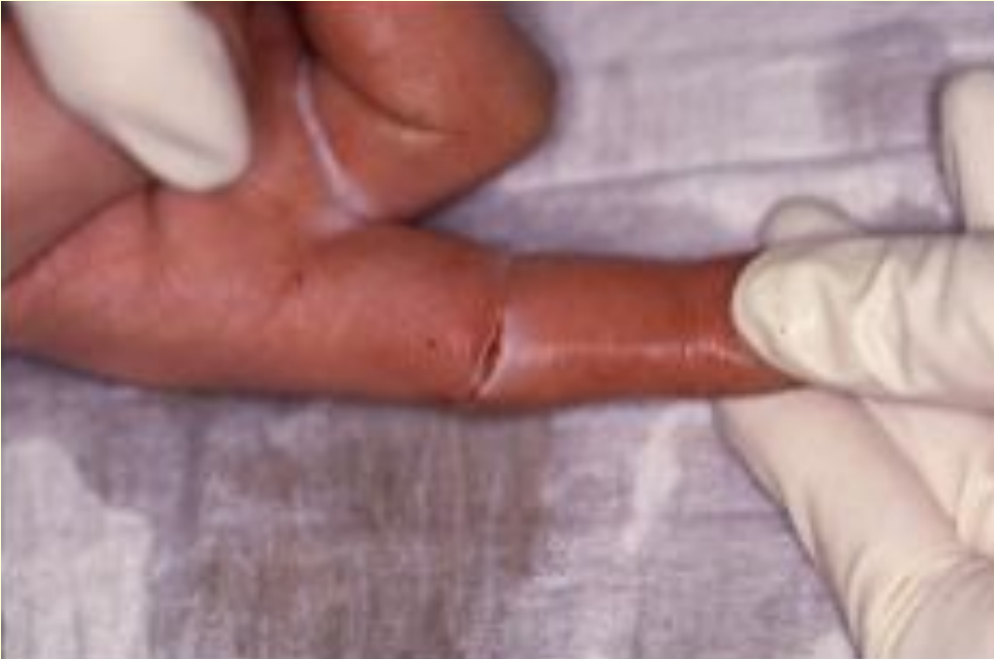Neurotmesis

Periphere Nerven Chirurgie: Trauma

Trauma



Periphere Nerven Chirurgie: Trauma



- Monofilament-Test (Semmes-Weinstein)
- (Tinel-Hoffmann-Zeichen)
- Muskelfunktionsprüfung
- (NLG, EMG, evozierte Potentiale)

Periphere Nerven Chirurgie: Trauma

Nervenaufbau: Nähbare Schichten

Axon

Schwannsche Zellen

(Basalmembran)

Endoneurium

(BGW zwischen Nervenfasern, Kapillaren)

Perineurium

(straffes BGW, bildet Faszikel)

Epineurium

(straffes BGW, bildet Faszikelgruppe oder Nerv)

Paraneurium

(lockeres BGW, Fett)

Nervenfaser

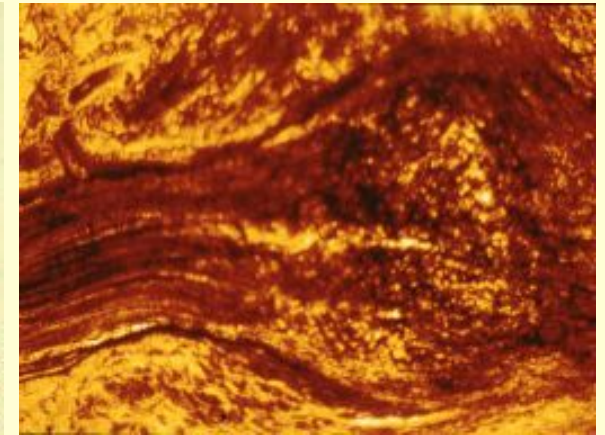
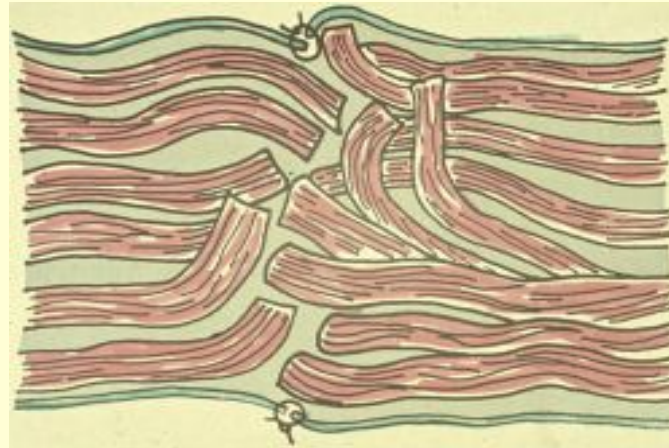
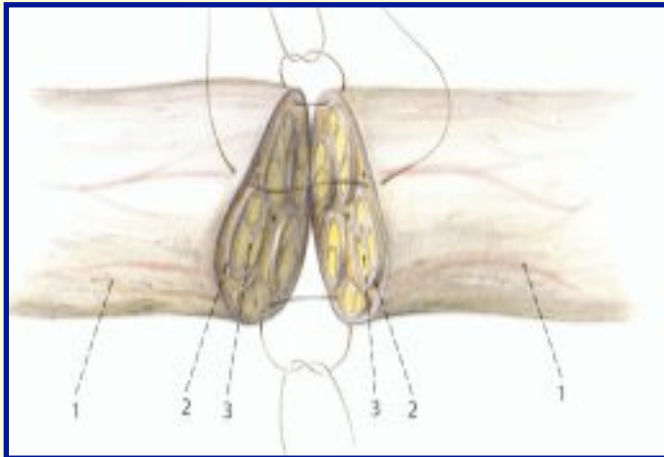
Nervenfaszikel

Nerv



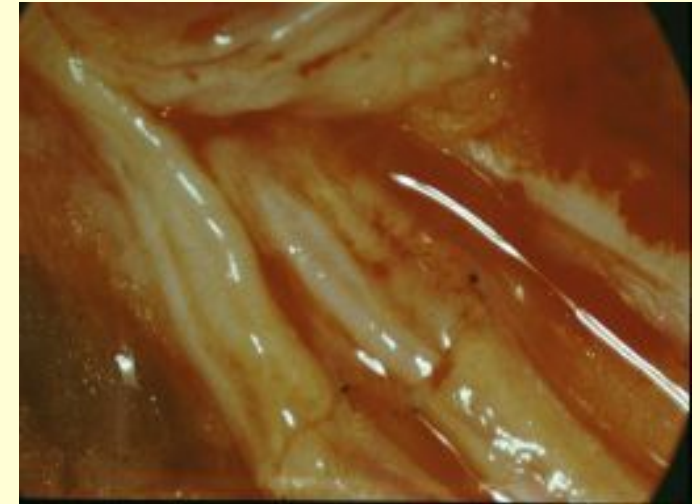
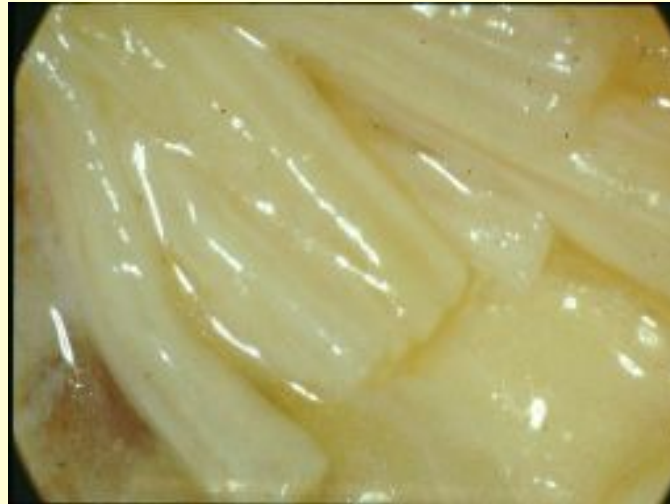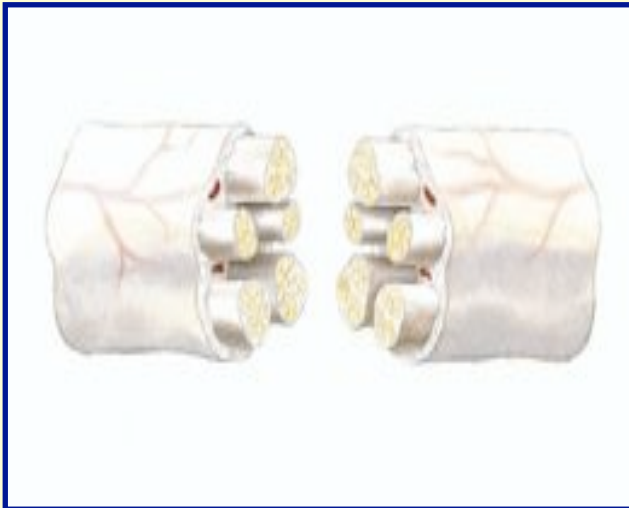
Periphere Nerven Chirurgie: Trauma

Nervenläsion: Epineuralnaht



Periphere Nerven Chirurgie: Trauma

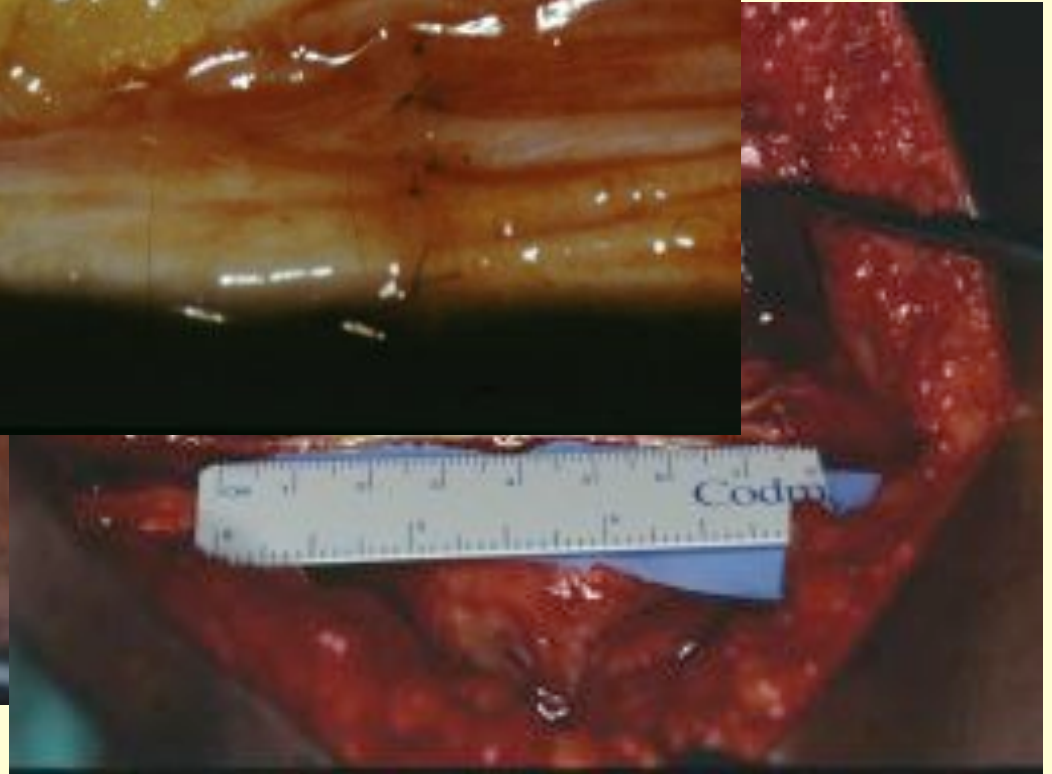
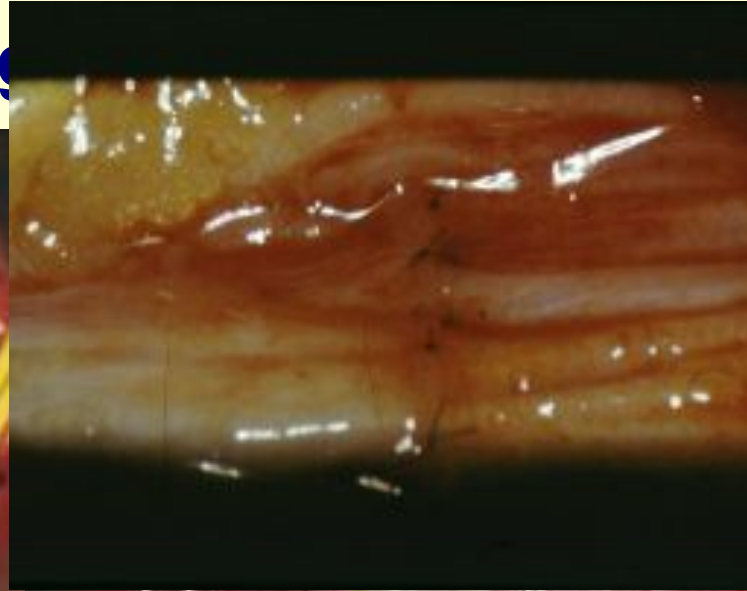
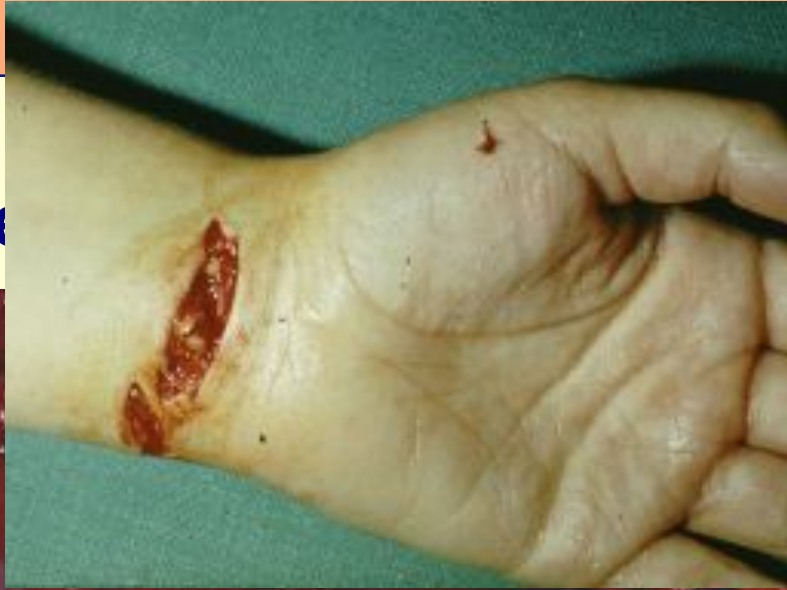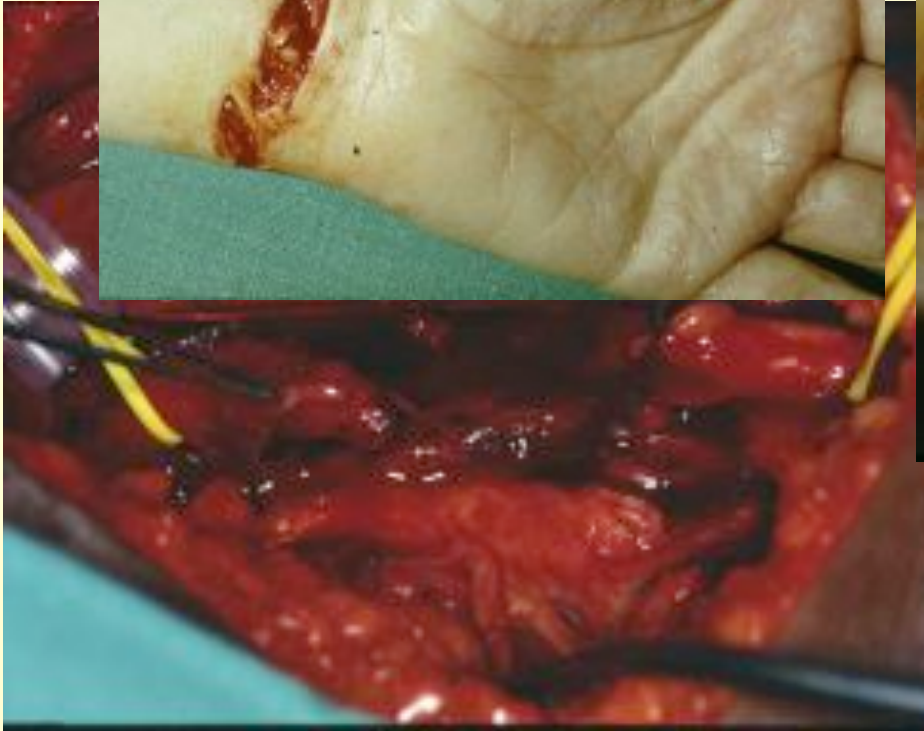Nervenläsion: Perineuralnaht



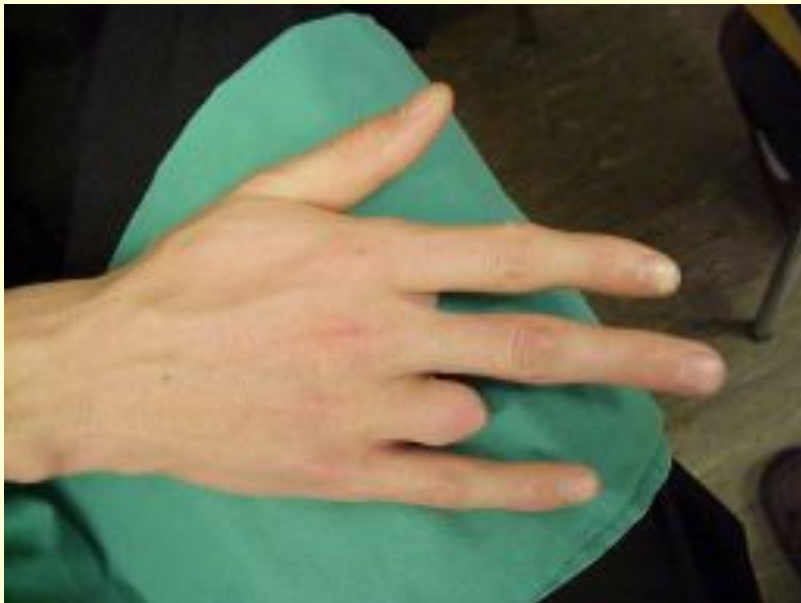venchirurgie: Trauma

Ze

ng

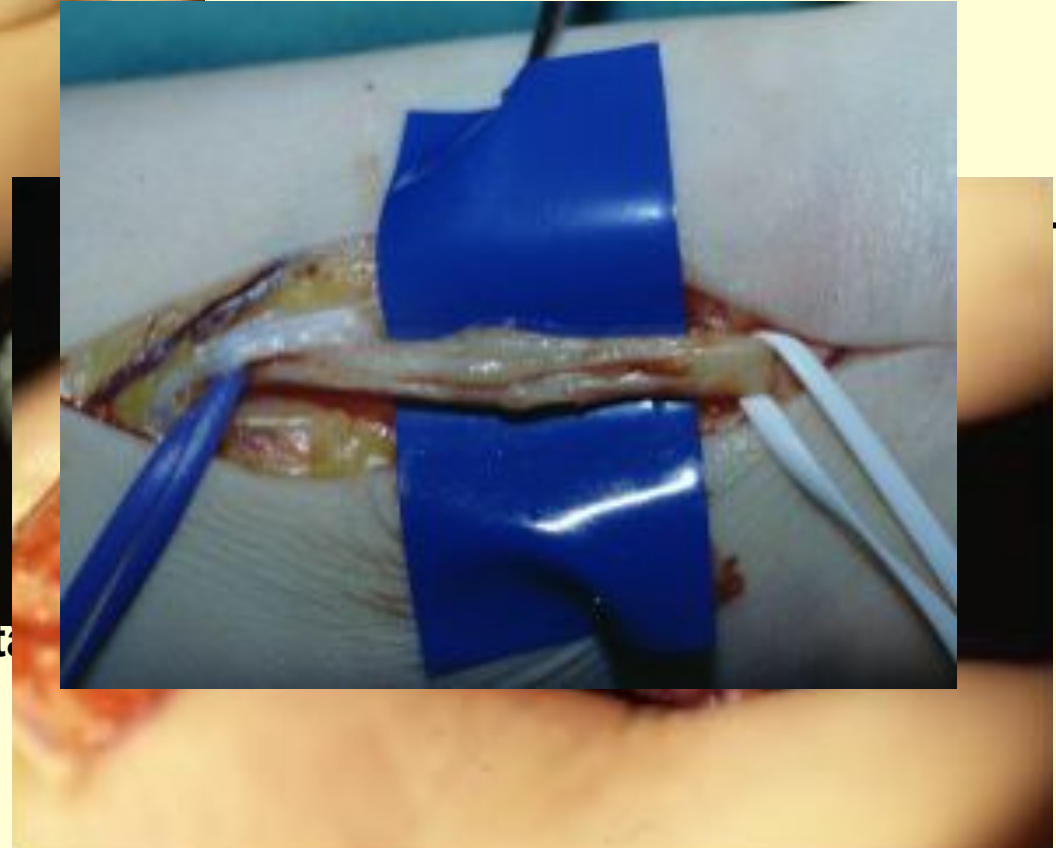
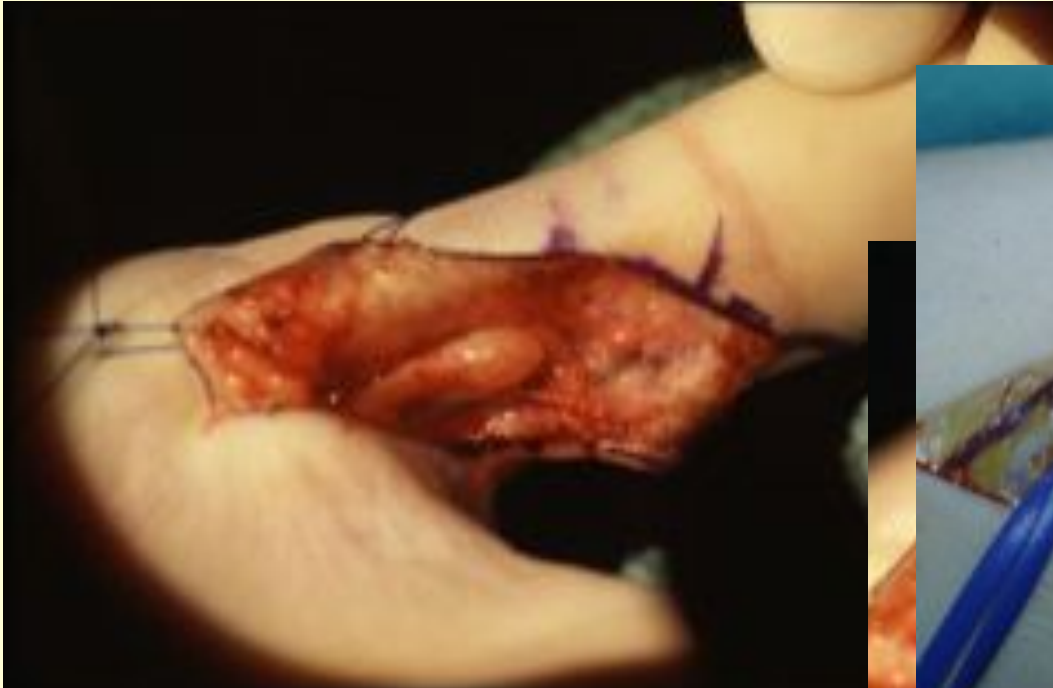
Neurome



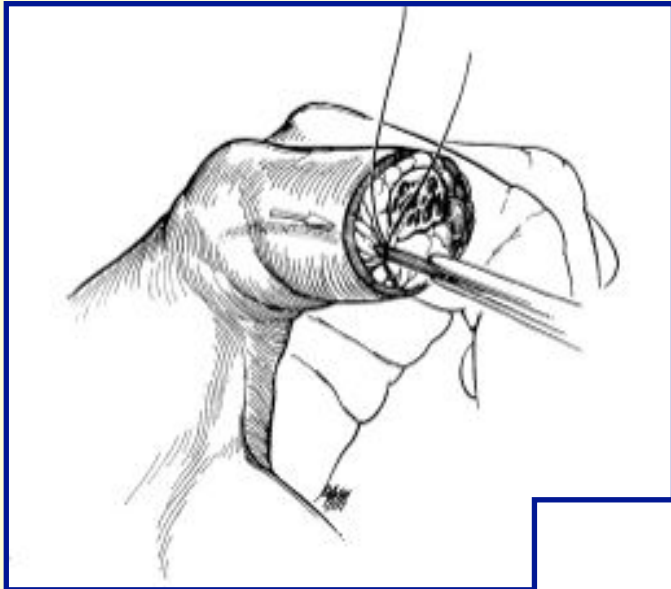
- Unterbrechung der Barriere aus Schwann'schen Zellen und Endoneurium für die aussprossenden Axonfasern
- Unorganisierte Formation von Nervenfasern, abgekapselt in Bindegewebsknoten
- späterer Übergang in Narbenfibrose
- Neuromschmerz - (Phantomschmerz) Sensible oder gemischte Nervenfasern

Periphere Nerven Chirurgie: Trauma



- **Nervenstumpfneurome bei vollst. Nerven**
- **Amputationsstumpfneurome**

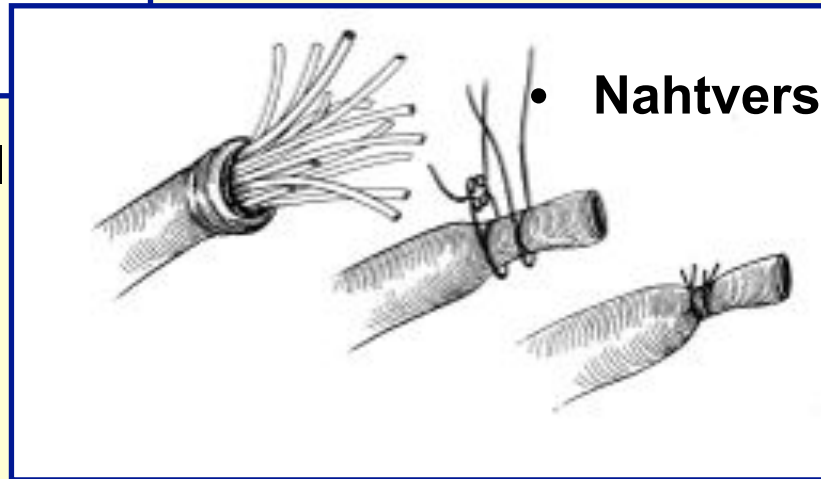
Periphere Nerven Chirurgie: Trauma



Dysästhesien

- Hoffmann-Tinnel
- Testanästhesie

Prophylaxe



- Nahtverschluss des Epineurium

Neurom Therapie

Operative Therapie

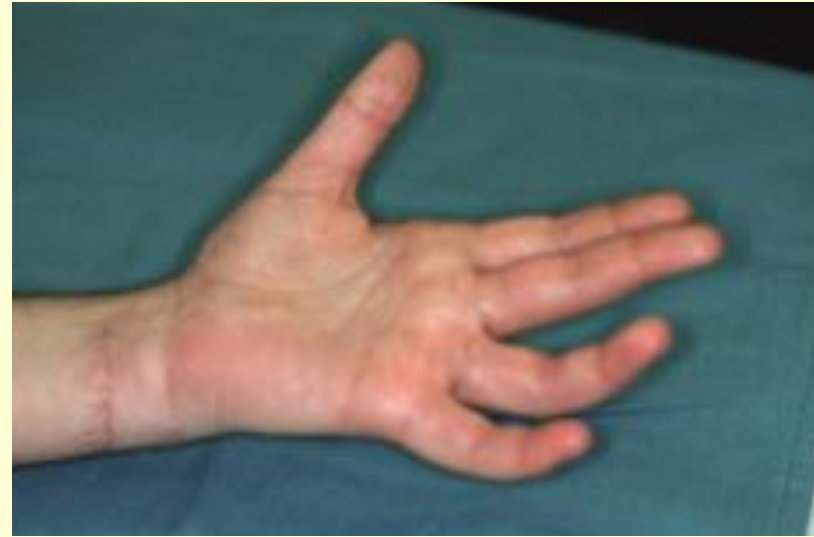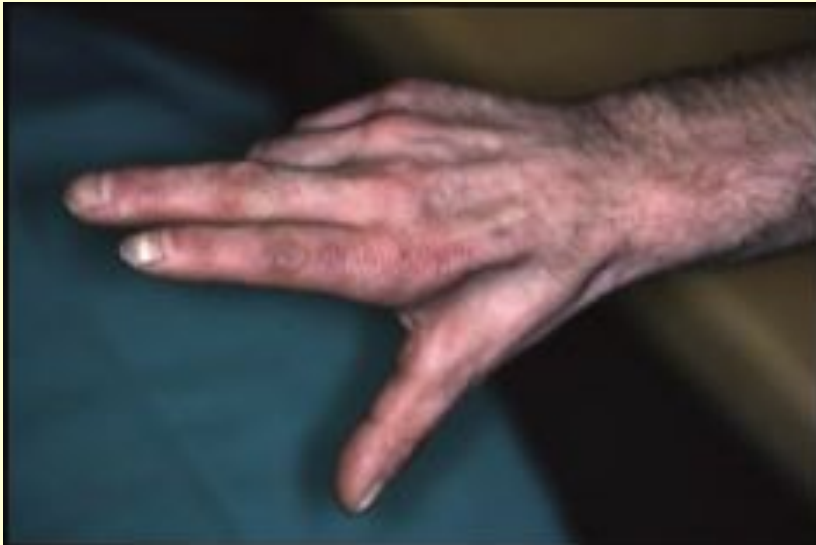- **Koaptation mit distalem Stumpf**
- **Verlagerung in ein mechanisch wenig alteriertes Gebiet**
 - Fettgewebe, Knochen
 - Kürzung nach zentral
- **Verlagerung in einen anderen Nerven**
- **Anastomosierung mit sich selbst, centro-centrale Autotransplantation**

Konservative Therapie

- **Desensibilisierung**
- **Narbentherapie**
- **Infiltration**

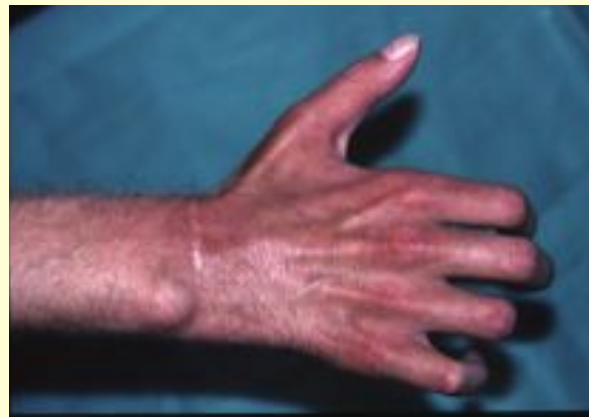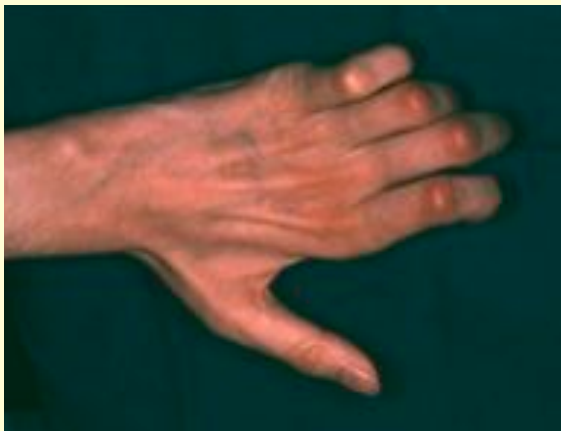Komplexe Verletzungen Nervenstamm

Typische Handdeformität



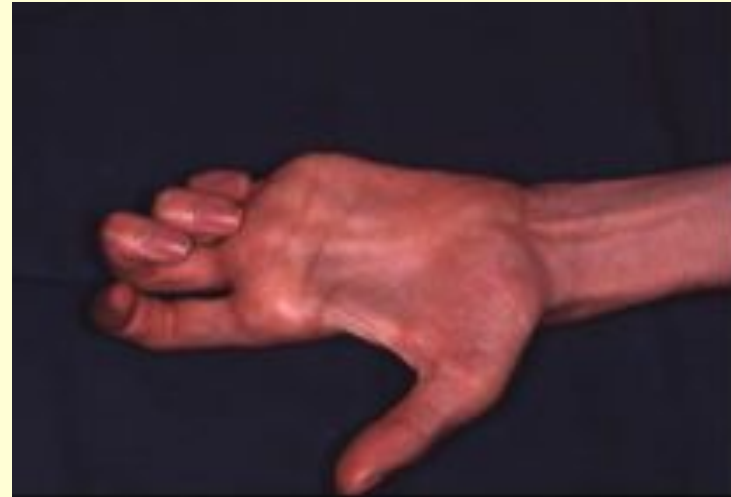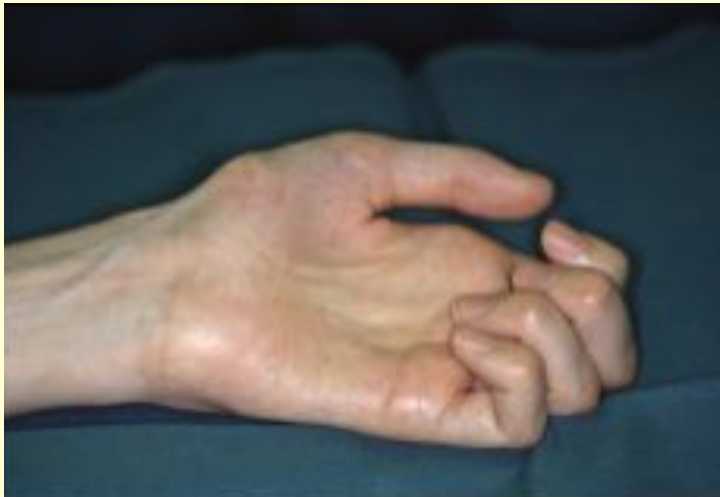Komplexe Verletzungen Nervenstamm

Krallenhand



Komplexe Verletzungen Nervenstamm

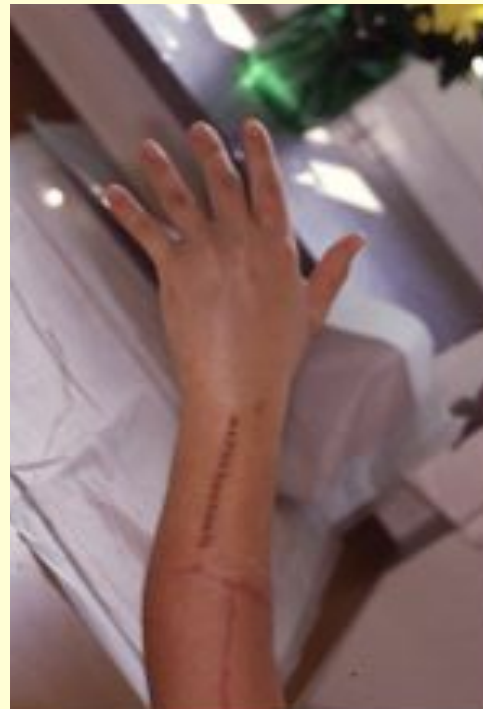Mischbilder



Periphere Nerven Chirurgie: Trauma

Fallhand

Motorische Ersatzoperation



| | | |
|-----|---|------|
| FCU | → | EDC |
| PL | → | EPL |
| BR | → | ECRL |

Nervenkompressionssyndrome



Pathophysiologie

1. **Anatomische Engstellen**
2. **Raumforderungen** lokal, metabolisch
3. **Druckerhöhung** overuse syndrome, repetitive strain injury
4. **Nervendurchblutung** Obstruktion, venöse Kongestion, Stase, intrafasciculäre Anoxie
5. **endoneurales Ödem**
6. **Fibroblastenproliferation** lokale Neuritis
7. **Fibrose** perineurale Infiltration
8. **Vernarbung** Fixation des Nerven, Überdehnung
9. **Degeneration**

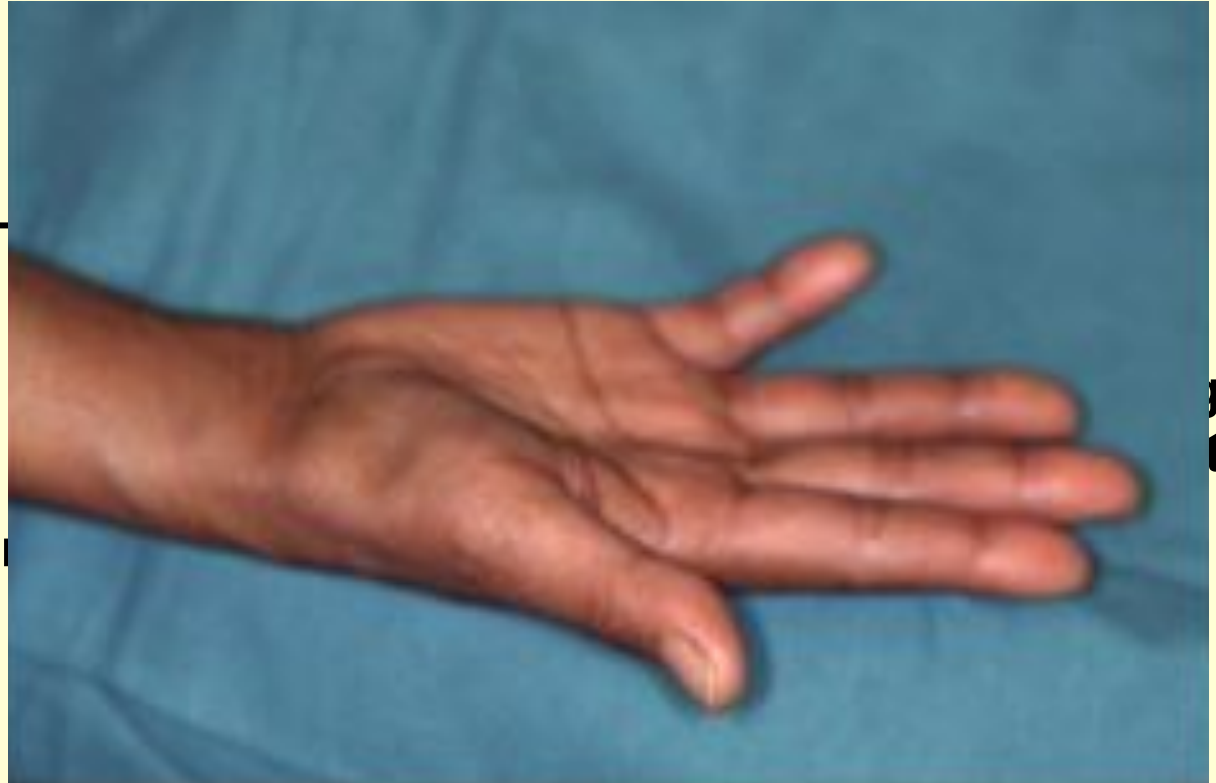Periphere Nerven Chirurgie: Nervenkompressionssyndrome

Klinik

Schmerz !

Sensibilitätsstörung

motorische Ausfälle bis Lähm



Operative Therapie

ev. ergänzende Massnahmen

Dekompression

Epineurotomie

Epineurektomie

Interfasciculäre Neurolyse

Nervenverlagerung

Fettlappendeckung

Adcon-N[©]

Periphere Nerven Chirurgie: Nervenkompressionssyndrome

N. medianus

N. ulnaris

N. radialis

Pronatorsyndrom

Interosseus-anterior Syndrom

CTS

Sulcus N. ulnaris Syndrom

De Guyon Logen Syndrom“

Supinatorsyndrom

Interosseus-posterior Syndrom

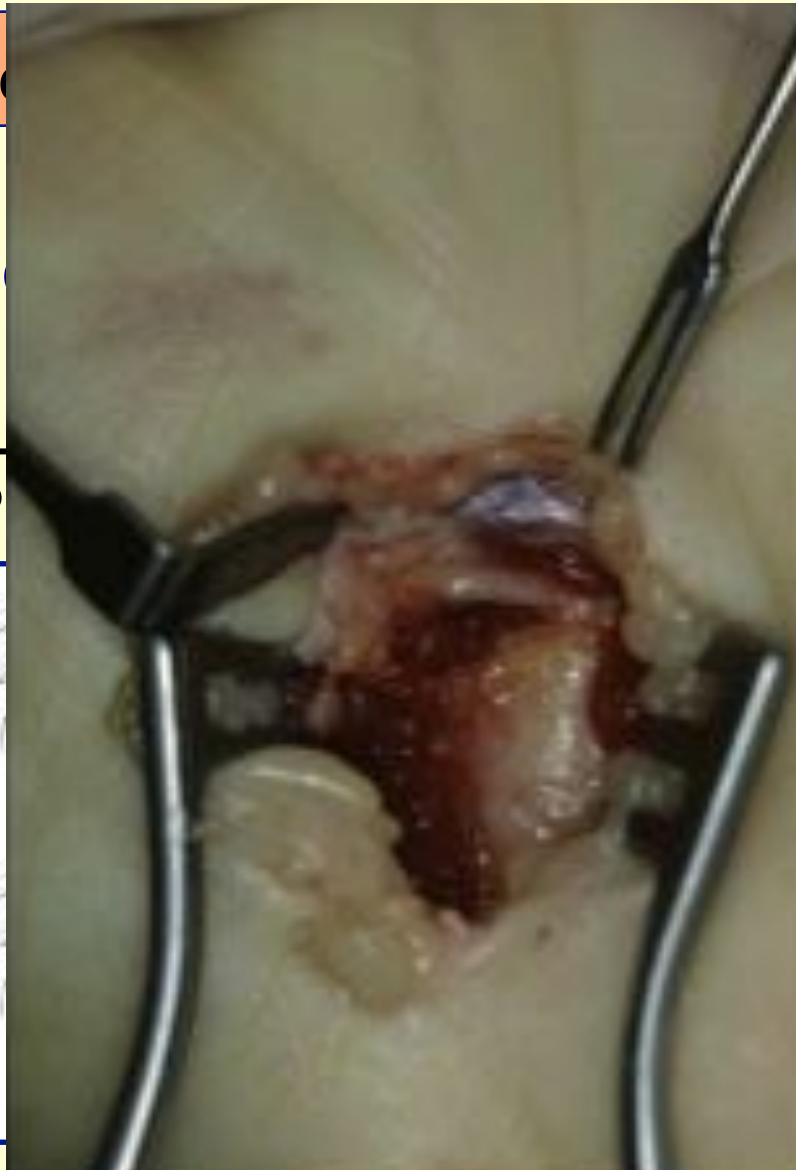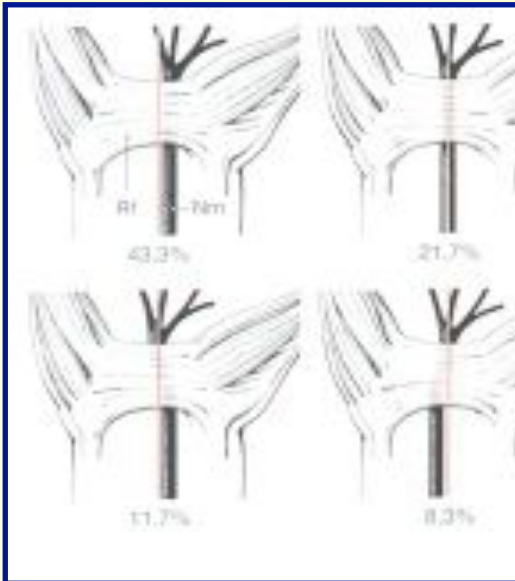
Wartenbergsyndrom

Periphere N

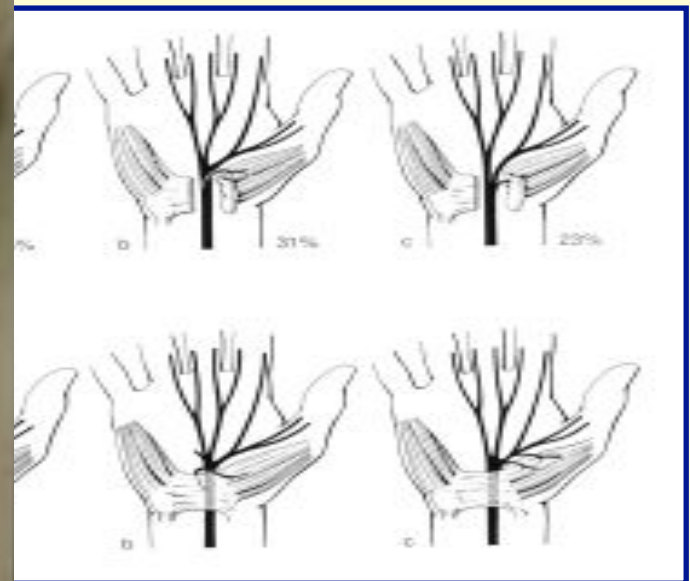
pressionssyndrome

Operative Therapie Beispiel CTS

Lagevariationen

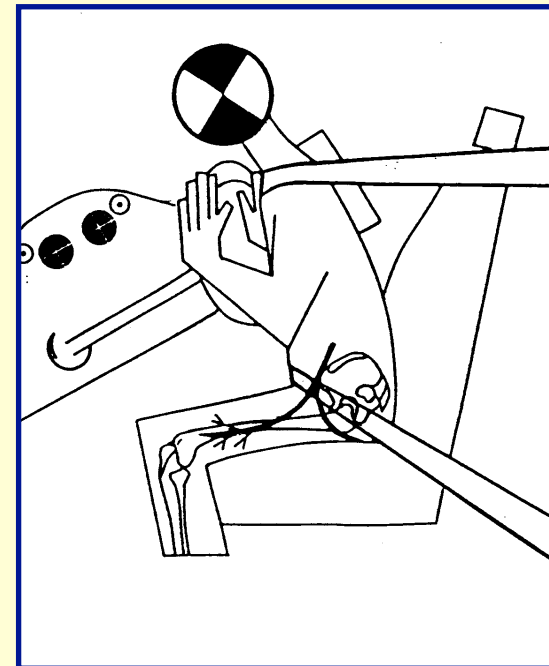
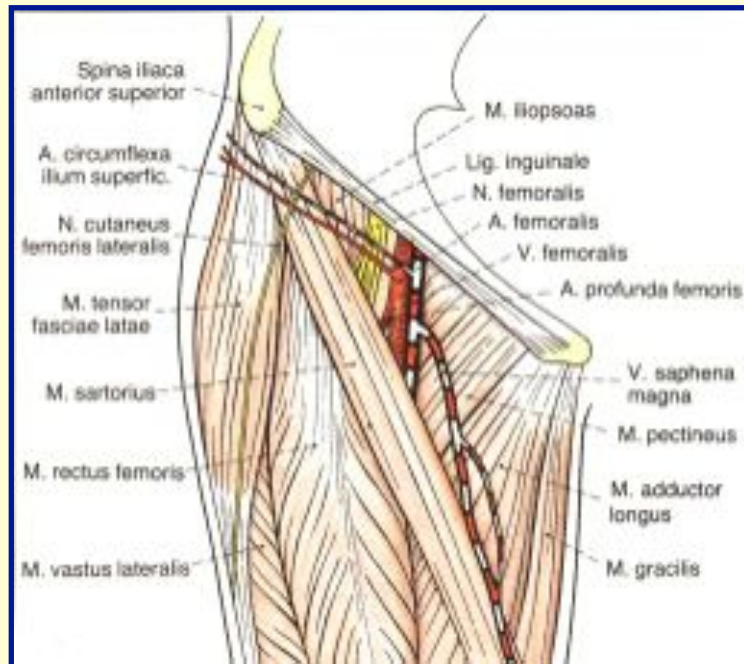


Formationsvariationen

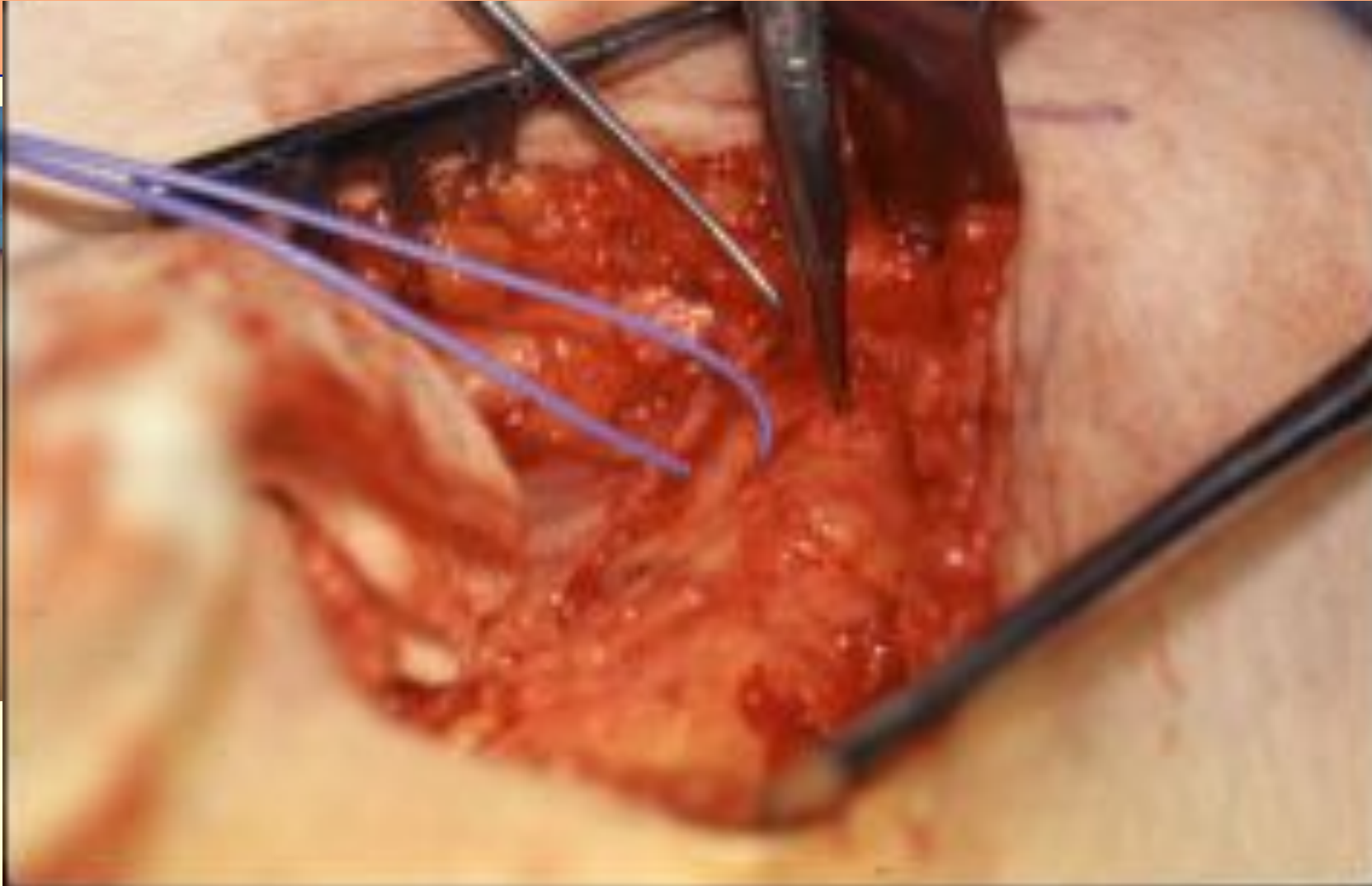

Periphere Nerven Chirurgie: Nervenkompressionssyndrome

Untere Extremität Meralgia parästhetica

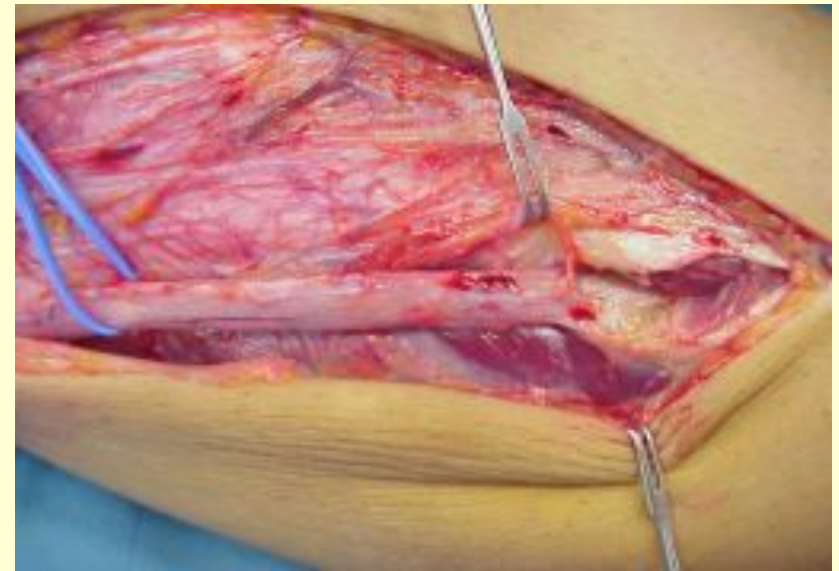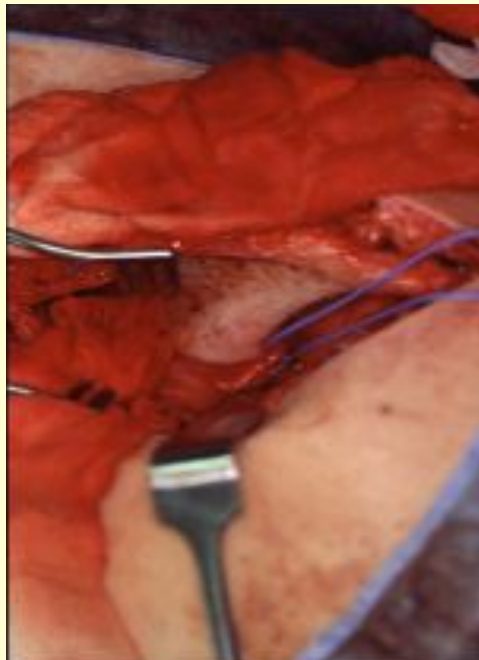

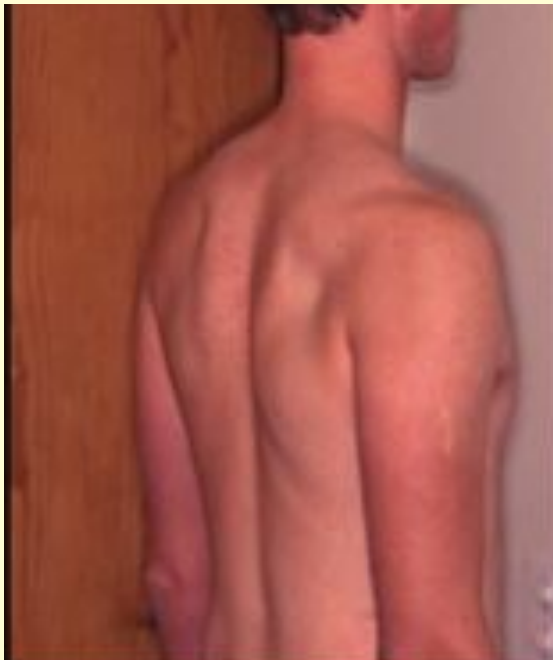
e

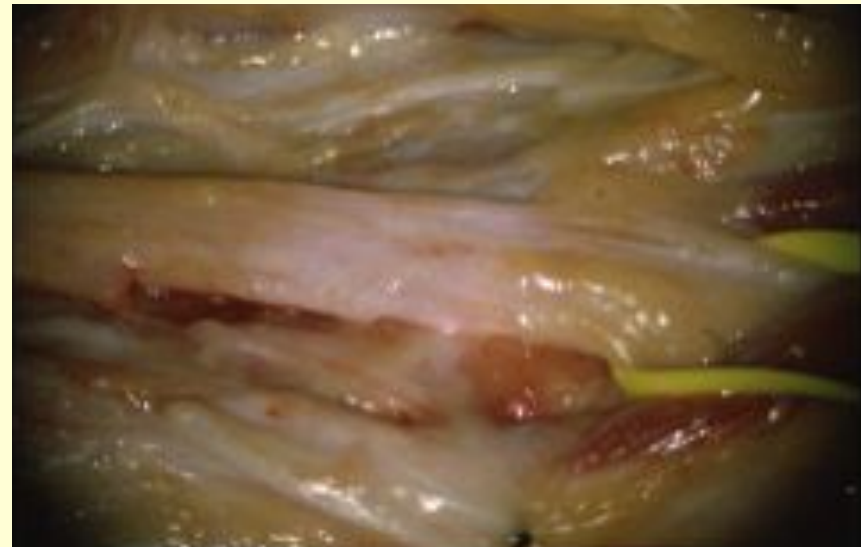
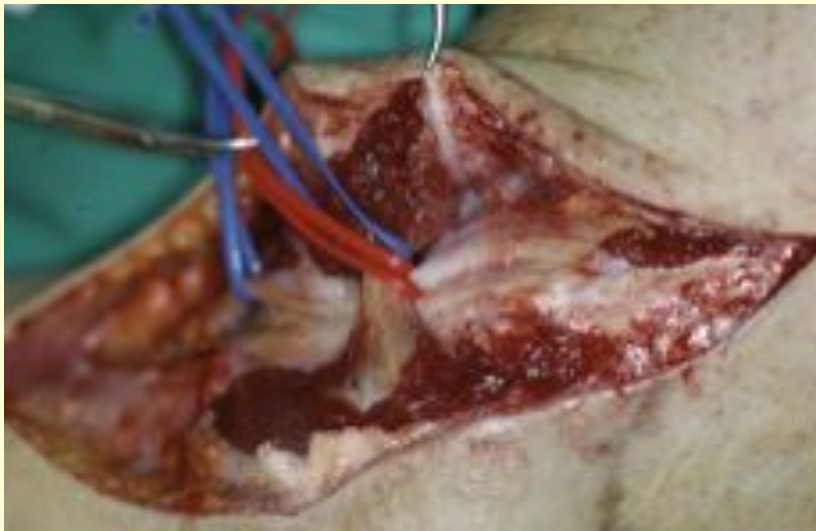

Periphere Nerven Chirurgie: Nervenkompressionssyndrome

Idiopathische Kompression N. suprascapularis, N peronäus



Narbenkompression N. peronäus



Periphere Nerven Chirurgie: Tumoren

Periphere Nerven Chirurgie

