

M.Th. 4.4.1991 ♂

Epikrise

Handgelenksdistorion März 08, Bohrmaschine festgefahren, davor beschwerdefreies Handgelenk

- HA Therapie mit Schiene, wegen Beschwerdepersistens nativ-MRI am 15.7.08: Verd.a stattgehabte Lunatumfraktur, Empfehlung des Radiologen: Dünnschicht-CT
- Dünnschicht-CT vom 6.8.08: Normalbefund

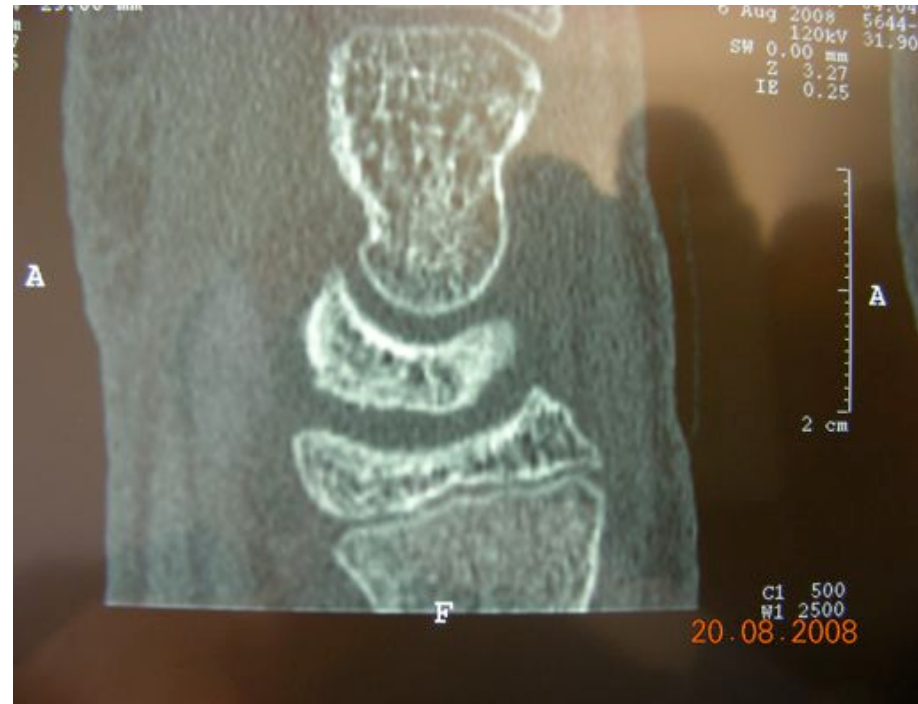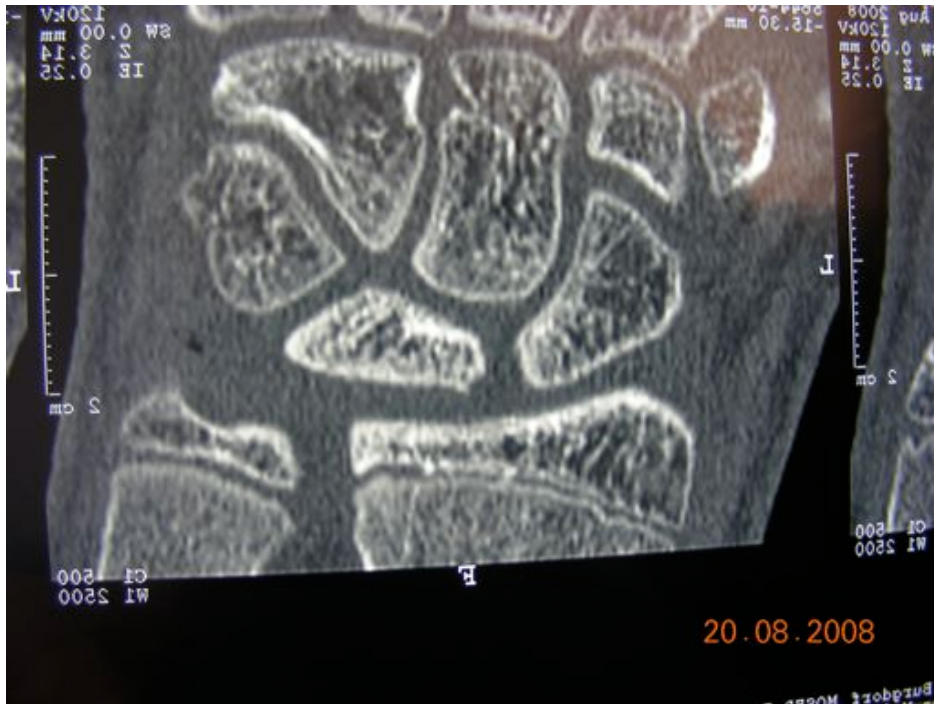Überweisung an Handchirurgie:

- Ruhe- und Belastungsschmerz, mässige Schwellung, AROM 30% reduziert, E/F endständig und im Durchlauf schmerzhaft
- Rx: Kienböck IIIb???
- i.v.-MRI mit Gado. vom 14.8.08 Diagnose bestätigt

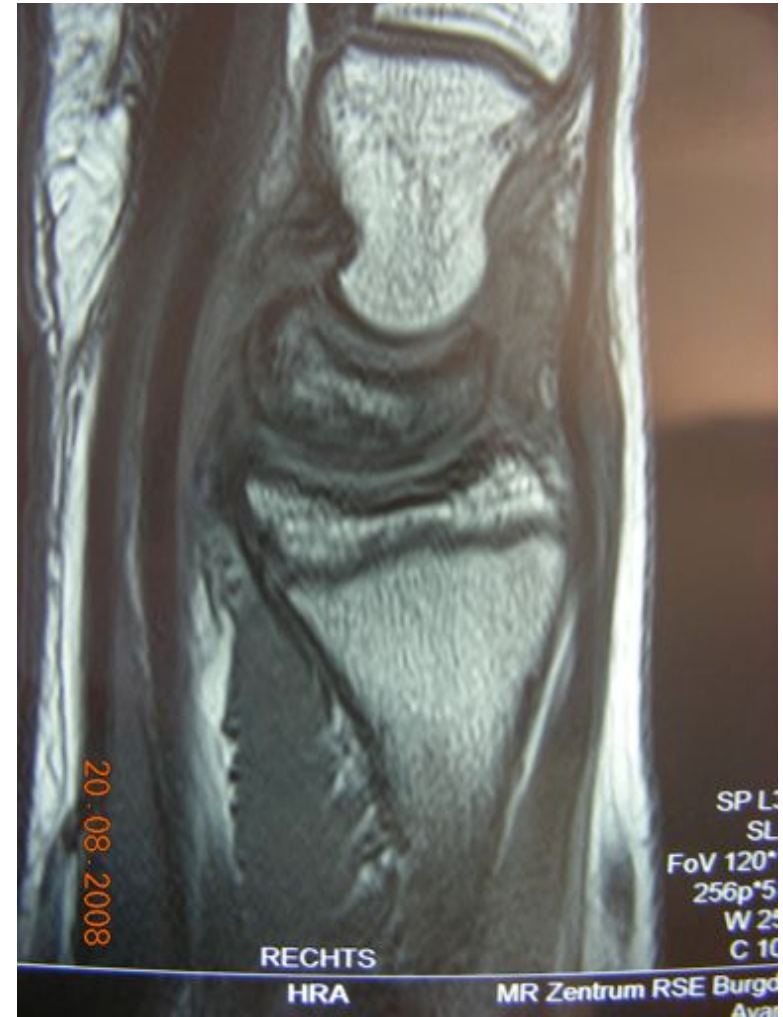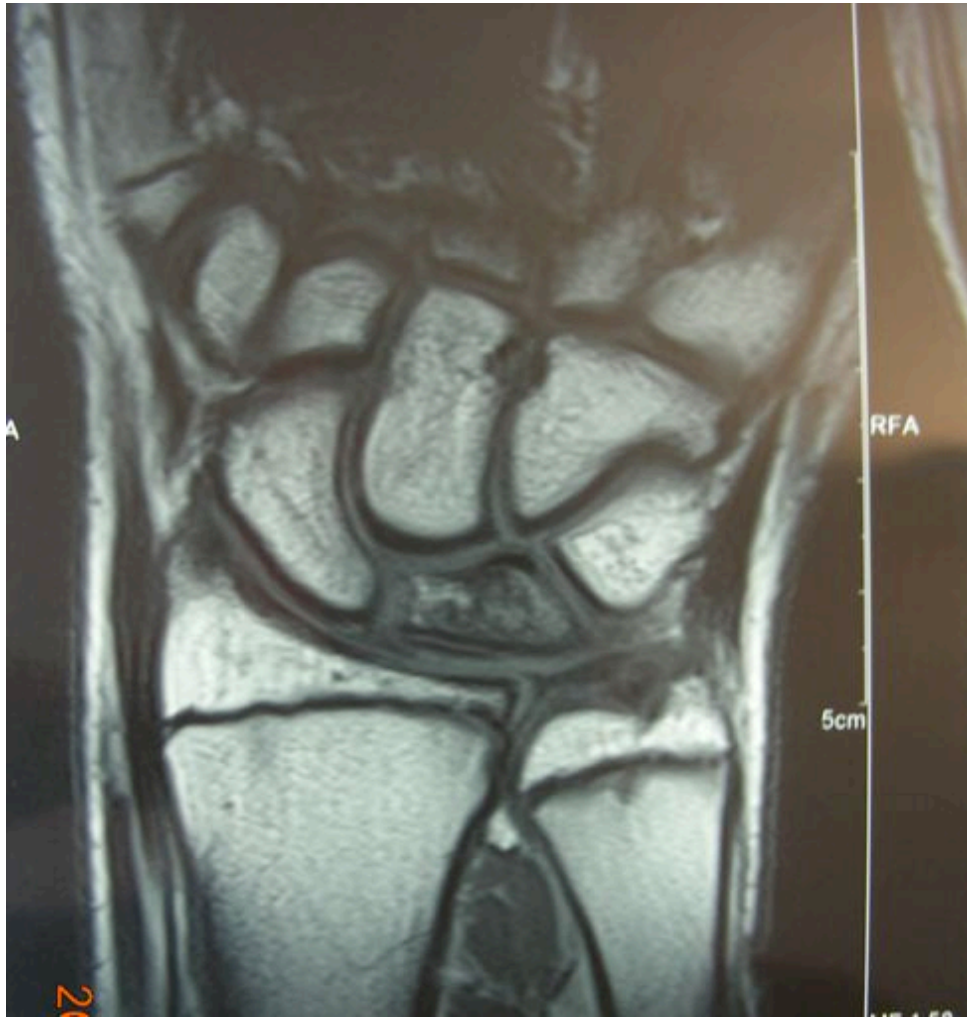Procedere?

- Verkürzungs-OT, Revitalisation, Fix.ext.

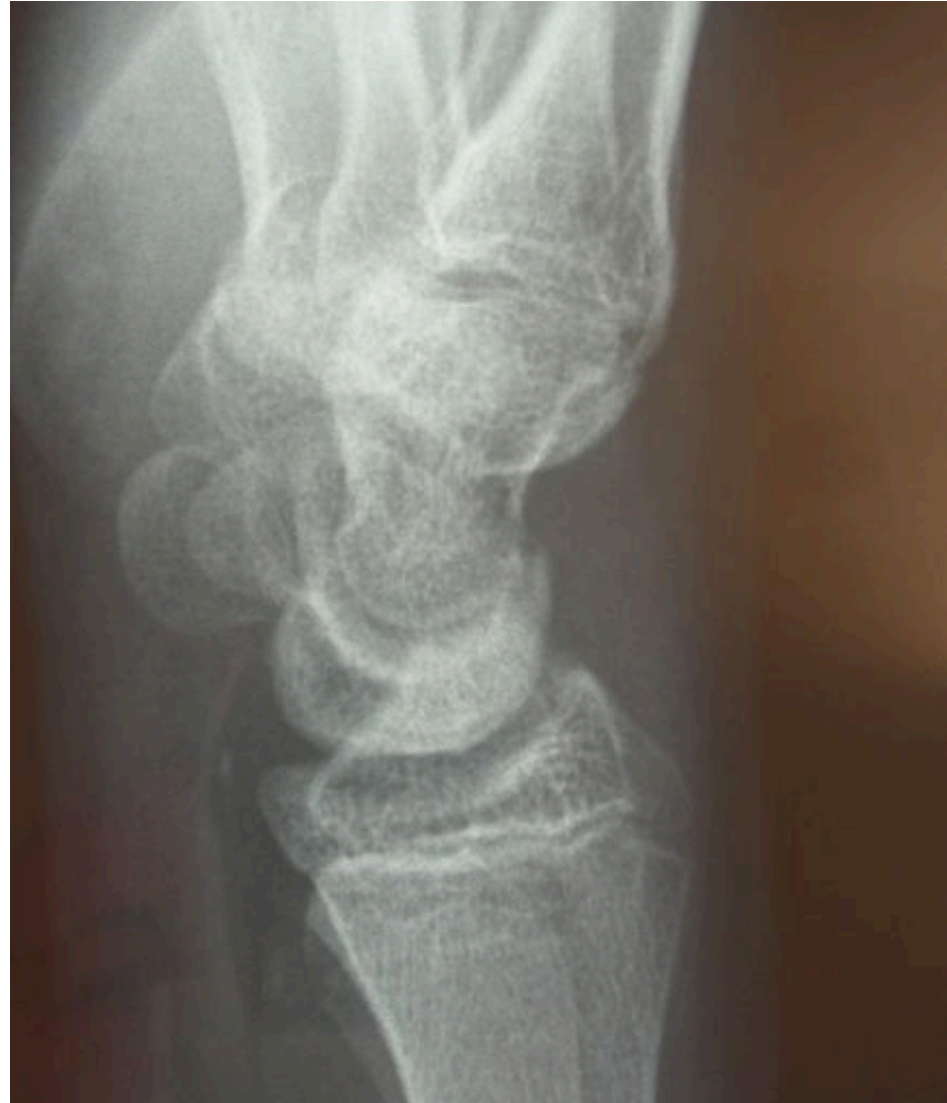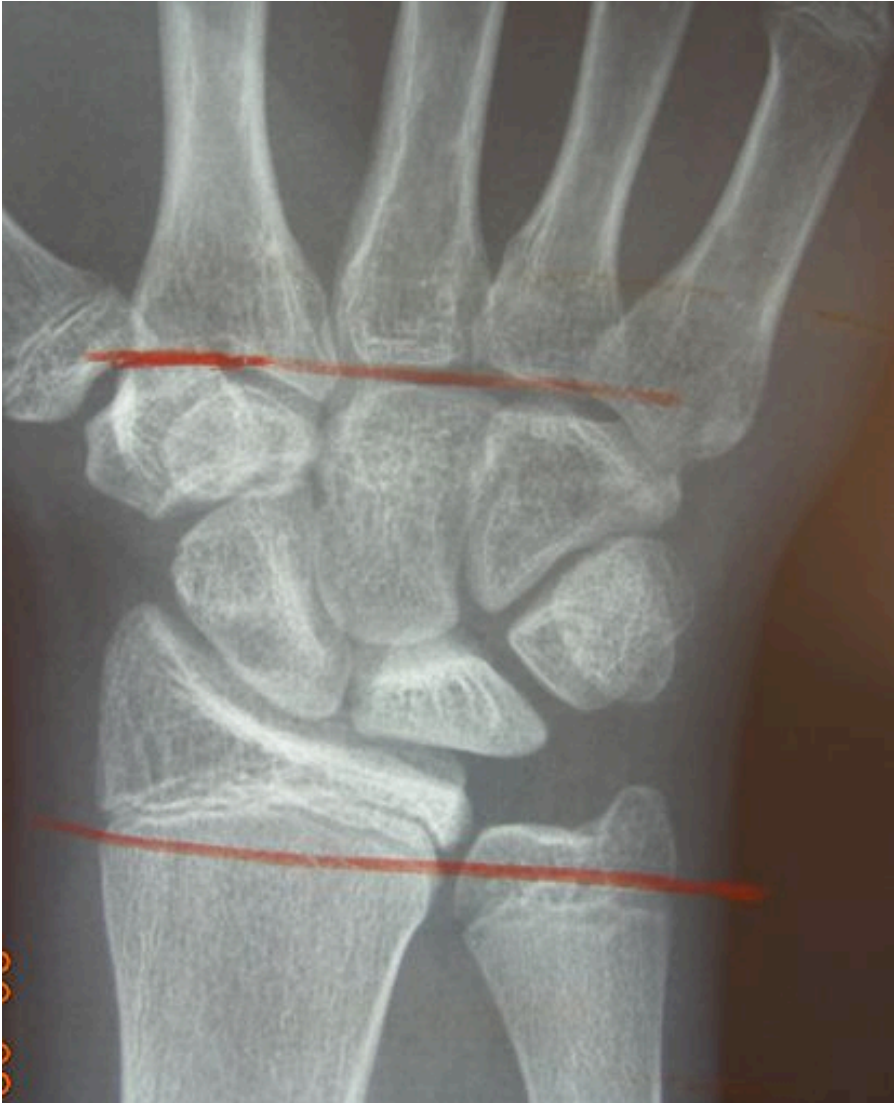Dünnschicht CT vom 6.8.08



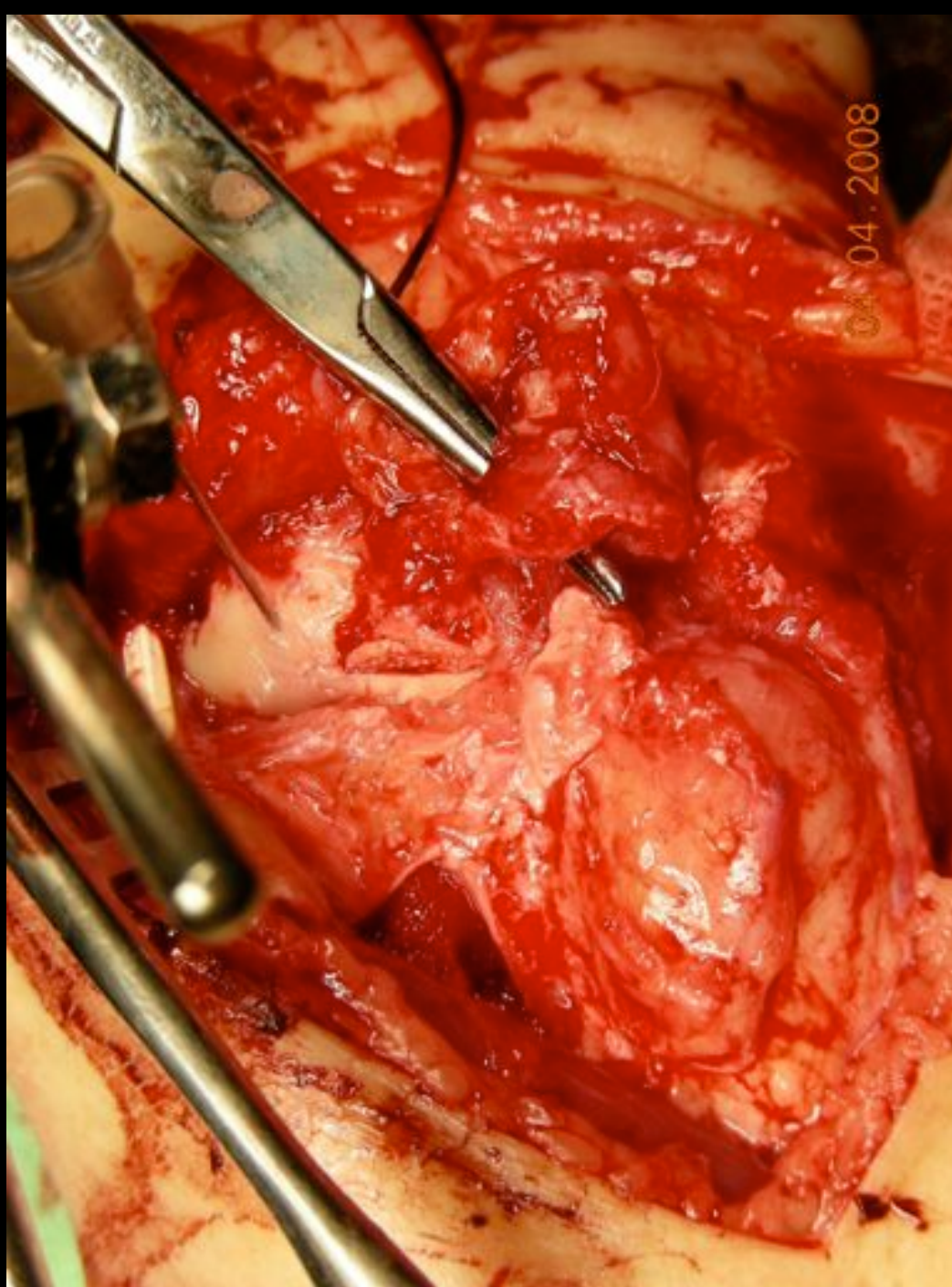
i.v. MRI vom 14.8.08



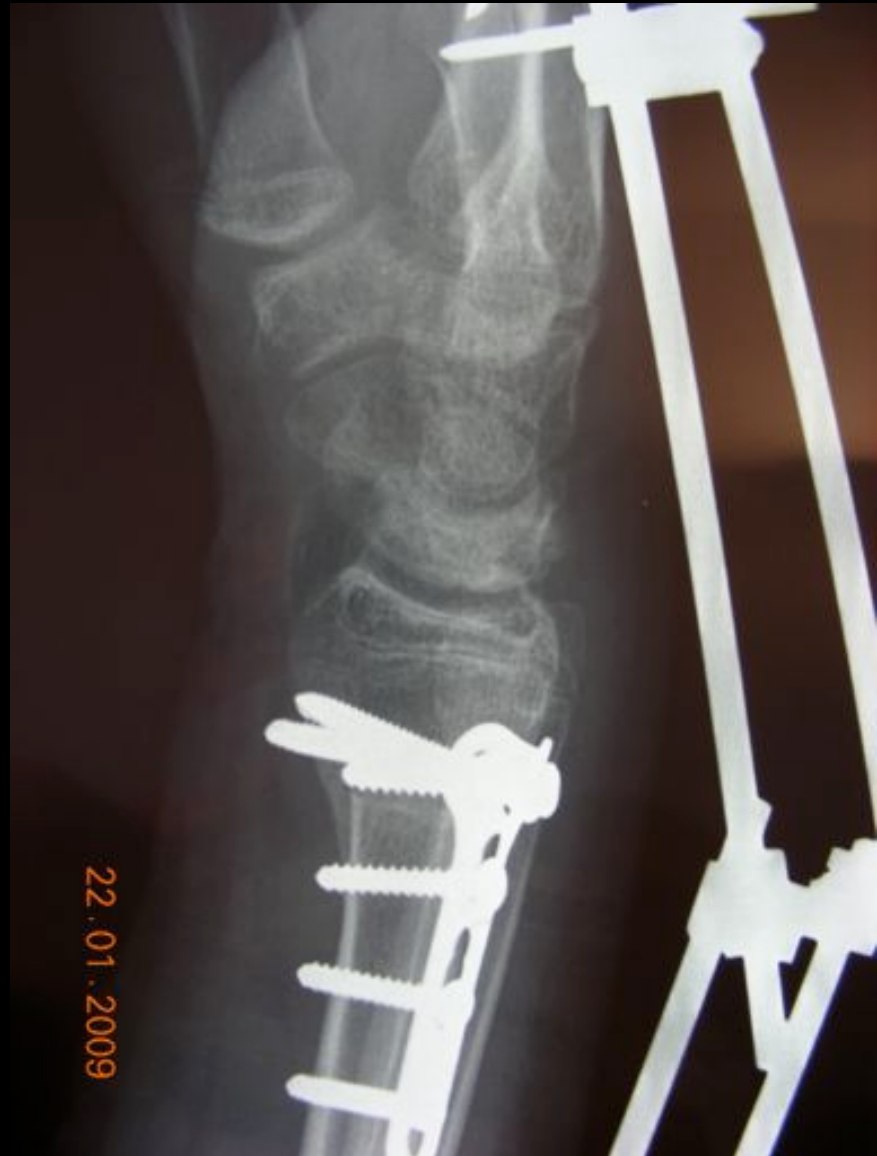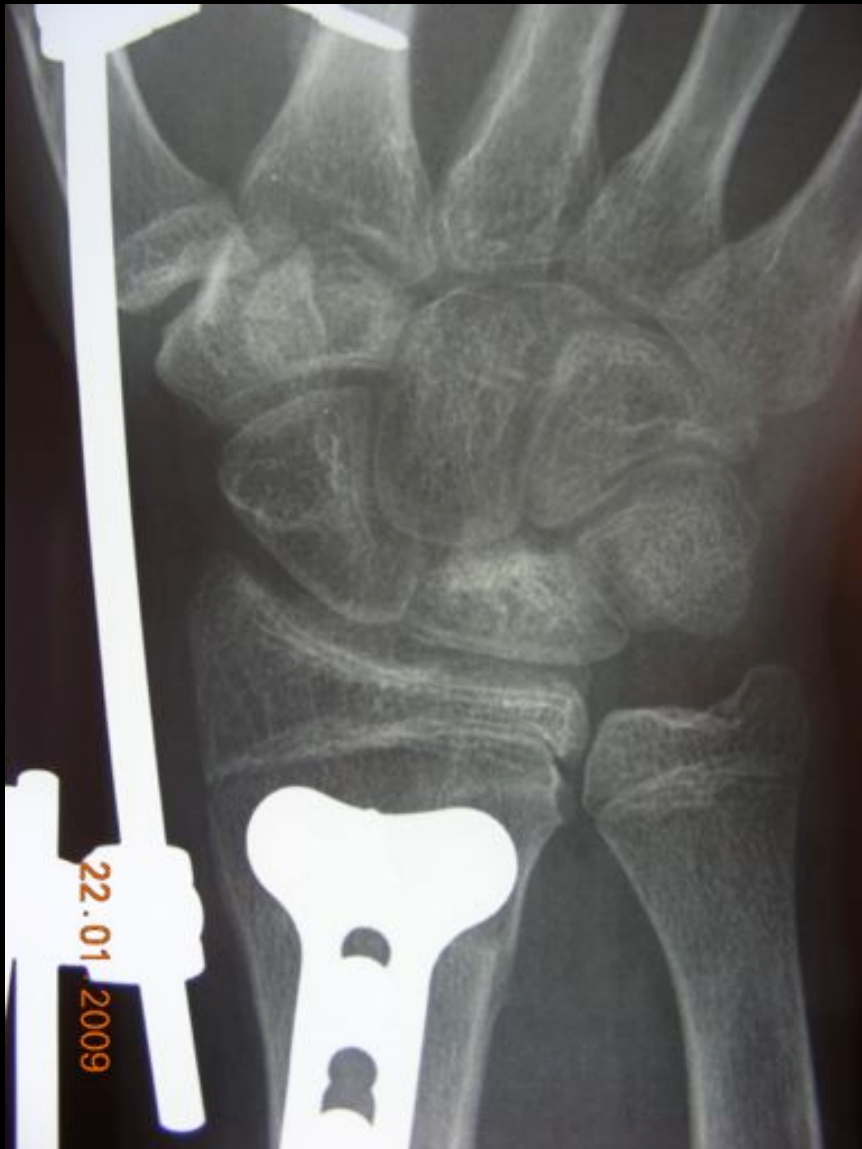Rx: M. Th. 4.4.1991



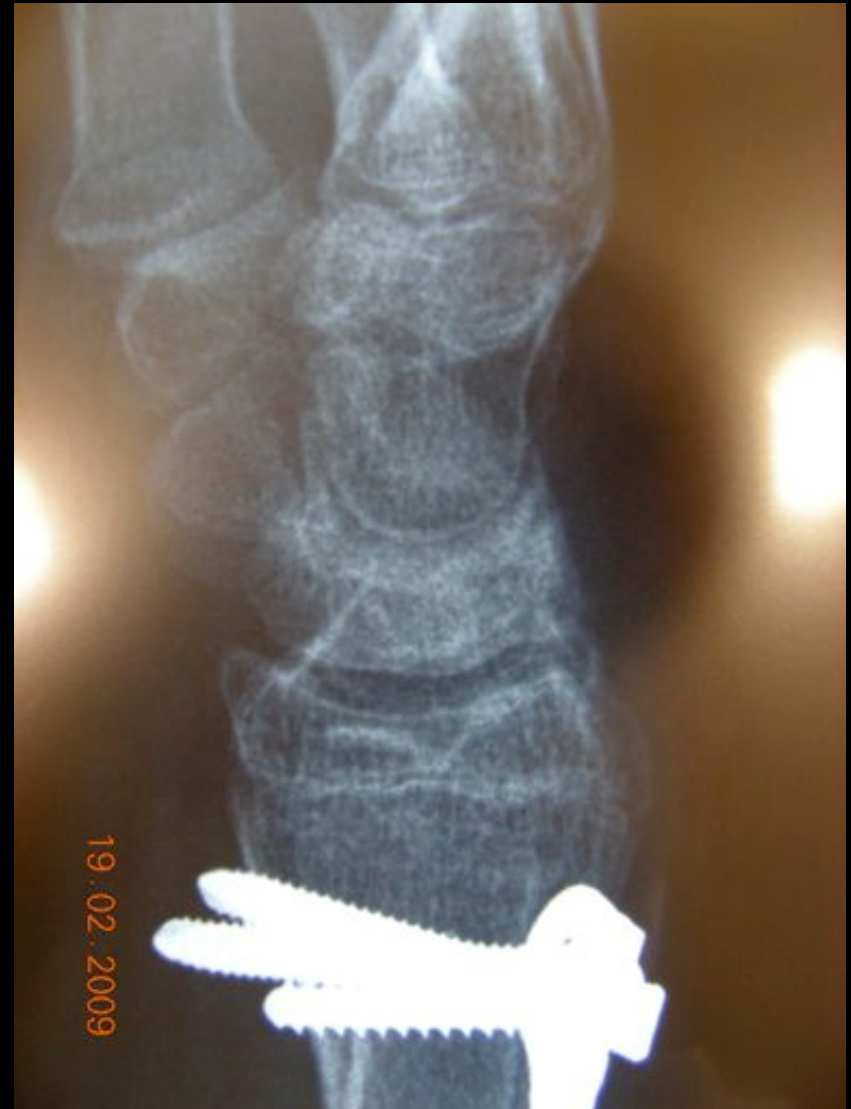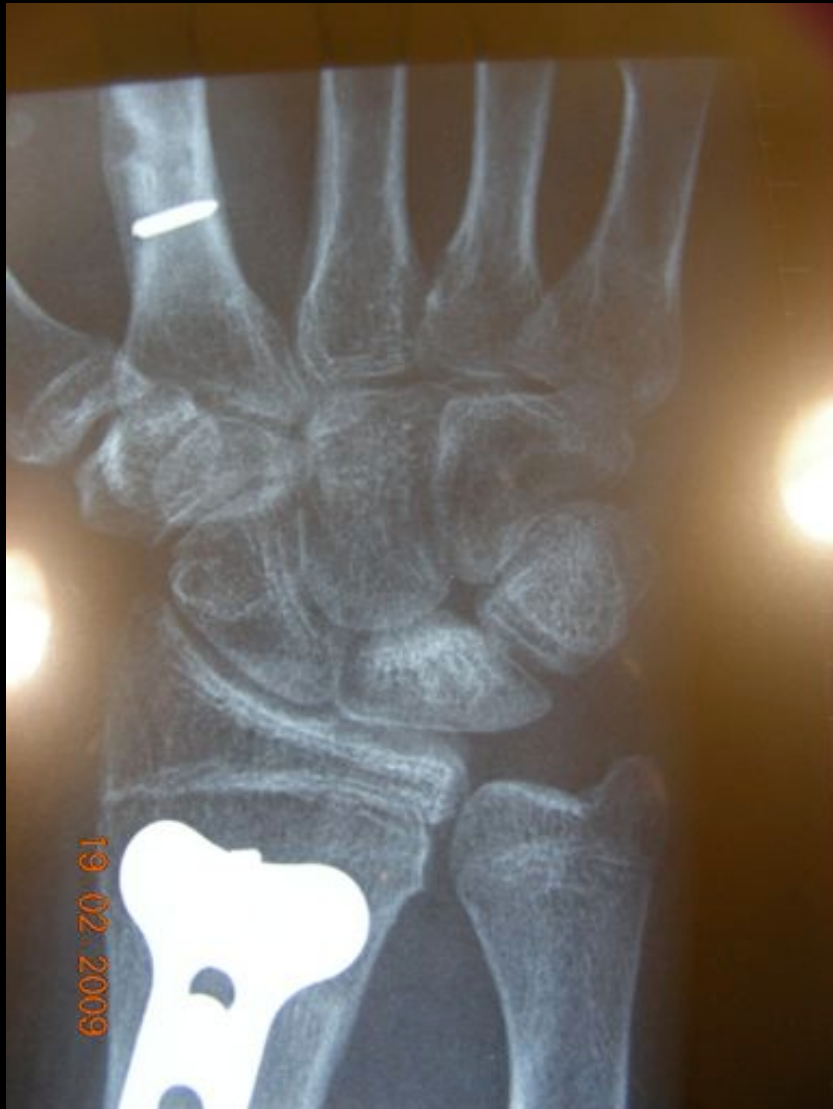(Revitalisation
Beispiel)



Rx: 3 Mte postop.



Rx: M. Th. 4.4.1991 Abschluss



Rx: Vergleich prä – postop.



